

· 共识与指南 ·

中国结直肠息肉冷切专家共识(2023 年,杭州)

中华医学会消化内镜学分会

【摘要】 结直肠息肉的早期发现和及时治疗是降低结直肠癌发病率和死亡率的有效手段。内镜下圈套器冷切除术(CSP)在结直肠息肉治疗中发挥着重要作用,但是目前国内尚无规范化治疗的相关共识。2023 年,中华医学会消化内镜学分会组织全国领域内权威专家讨论,结合国内外最新循证医学证据,形成了中国结直肠息肉冷切专家共识,以期规范该技术在结直肠息肉中的应用。本共识意见包括:适应证选择、操作步骤规范化、安全性评价、标本处理及术后管理等 5 个部分,共 18 条陈述。

【关键词】 中国; 结直肠息肉; 圈套器冷息肉切除术; 专家共识

Chinese expert consensus on cold snare polypectomy for colorectal polyps (2023, Hangzhou)

Chinese Society of Digestive Endoscopy, Beijing 100710, China

Corresponding authors: Hu Bing, Email: hubingnj@163.com; Linghu Enqiang, Email: linghuenqiang@vip.sina.com

【Abstract】 Early detection and prompt treatment of colorectal polyps are effective for reducing the incidence and mortality of colorectal cancers. Endoscopic cold snare polypectomy (CSP) plays an important role in the treatment of colorectal polyps. However, no specific consensus on CSP procedure has been published in China. In 2023, Based on the latest domestic and foreign evidence-based evidence, authoritative experts in the field all over the country under the leadership of Chinese Society of Digestive Endoscopy conducted a comprehensive discussion and proposed the consensus, to serve as a tool for Chinese endoscopists to standardize CSP procedure for colorectal polyps. There are five parts in the consensus, with 18 recommendations, including selection of indications, standardization of CSP procedure, evaluation of safety, processing of specimen, and post-procedural management.

【Key words】 China; Colorectal polyps; Cold snare polypectomy; Expert consensus

结直肠癌是全球最常见的恶性肿瘤之一,其发病率和死亡率在我国分别居第 2 位(29.51/10 万)和第 4 位(14.14/10 万)^[1-2]。近年来,我国结直肠癌发病率和死亡率均呈上升趋势,给我国人民带来沉重的疾病负担。大部分散发性结直肠癌由结直肠息肉发展而来,通过结肠镜筛查发现并切除结直肠息肉是降低结直肠癌发病率及死亡率的有效手段^[3-4]。圈套器冷切除术(cold snare polypectomy, CSP)是指采用圈套器套住息肉后直接切除的技术。因 CSP 操作过程中没有使用高频电凝,术后出血和穿孔等并发症发生率低,目前欧洲、美国和日本等多个研究均推荐使用 CSP 切除 < 10 mm 的非带蒂结

直肠息肉^[5-8]。

自 2014 年四川大学华西医院消化内科胡兵教授团队在国内首次报道 CSP 切除结直肠小息肉以来^[9],CSP 技术近年来在我国得以广泛发展,但在适应证选择、操作步骤规范化、安全性评价和处理、病理学处理及术后管理等方面仍缺乏统一规范,因此制定中国结直肠息肉冷切专家共识势在必行。由中华医学会消化内镜学分会组织,解放军总医院第一医学中心消化内科令狐恩强教授和四川大学华西医院消化内科胡兵教授牵头,组织国内从事该领域的权威专家,基于国内外最新循证医学证据,参考最新国内外指南和共识,聚焦结直肠息肉 CSP 技术的临床核心问题,从多次线上会议到现场专家反复讨论,最终形成本共识,为消化内镜医师规范应用 CSP 技术治疗结直肠息肉提供指导。

本共识旨在帮助临床医师在应用 CSP 技术切

DOI:10.3877/cma.j.issn.2095-7157.2023.02.001

作者单位:100710 北京,中华医学会消化内镜学分会

通信作者:胡兵, Email: hubingnj@163.com; 令狐恩强, Email: linghuenqiang@vip.sina.com

除结直肠息肉时做出合理决策,但不是强制标准,也不可能包含或解决 CSP 技术相关的全部临床问题。因此,临床医师在面对具体患者时,应充分了解目前能够获取的最佳临床证据,结合患者病情和治疗意愿,根据自己的专业知识、临床经验和可获得的医疗资源,制定临床决策。

本共识在制定过程中,基于 PICO (participants, interventions, comparisons, outcomes) 原则提出陈述意见^[10],参考 GRADE (grading of recommendations, assessment, development, and evaluation) 系统对证据质量(表 1)和推荐强度(表 2)进行分级^[11],采用改良 Delphi 方法(表 3)由专家投票表决达成共识。其中,投票表决意见中①+②比例>80%属于达成共识,共识水平以表决意见中的①+②比例表示。最终,本共识等待达成 80% 以上共识水平的推荐意见共 5 大类 18 项(表 4)。

表 1 证据质量的推荐分级评估、制定和评价

证据质量	等级	定义
高等质量	A	非常确信估计的效应值接近真实效应值,进一步研究也不可能改变其可信度
中等质量	B	对估计的效应值确信度中等,其有可能接近真实效应值,进一步研究有可能改变其可信度
低等质量	C	对估计的效应值确信度有限,其与真实效应值可能大不相同,进一步研究极有可能改变其可信度
很低等质量	D	对估计的效应值几乎没有信心,其与真实效应值很可能完全不同,对其的任何估计都很不确定

表 2 推荐强度分级

推荐强度	等级	定义
强	1	明确显示干预措施利大于弊或者弊大于利,在大多数情况下适用于大多数患者
弱	2	利弊不确定,或无论质量高低证据均显示利弊适当,适用于很多患者,但根据患者价值观与偏好性会有差异

表 3 改良 Delphi 方法的共识投票意见选项

投票选项	定义
1	完全同意
2	同意,有较小保留意见
3	同意,有较大保留意见
4	不同意

一、CSP 适应证

【陈述 1】 推荐 CSP 用于直径<10 mm 的非癌性非带蒂结直肠息肉。

证据质量:A 推荐强度:1 共识水平:100%

CSP 用于直径<10 mm 的非带蒂结直肠息肉的完整切除率高(93.5%~98.2%),术中出血发生率低(0~7.8%),术后迟发性出血率低(0~0.5%),且几乎不存在穿孔^[12-23],故推荐 CSP 用于直径<10 mm 的非带蒂结直肠息肉。因活检钳冷切技术(cold forcep polypectomy, CFP)的不完整切除率高(9.3%~61%)^[16,24-26],故不建议 CFP 用于切除直径≤5 mm 的结直肠息肉。然而,对于直径<3 mm 的结直肠息肉,CFP 的完整切除率可达 100%^[26],建议在 CSP 操作困难时使用 CFP 切除,必要时可选用大活检钳以保证完整切除率^[6,27]。

需要提到的是,使用 CSP 时黏膜肌层的完整切除率不高(43.9%~53.3%),CSP 标本中包含黏膜下层的比例(9%~29%)显著低于圈套器热切除术(hot snare polypectomy, HSP)81%~83% 和内镜下黏膜切除术(endoscopic mucosal resection, EMR)92%^[28-31],而 CSP 标本中黏膜下层的平均深度也显著低于 HSP 和 EMR(52 μm 对 623 μm 对 1119 μm, $P<0.01$)^[31]。尽管直径<10 mm 的结直肠小息肉存在癌变的概率较低(约 0.1%)^[32],但由于结直肠小息肉患者基数大,因此不建议 CSP 用于怀疑存在癌变的结直肠息肉。

综上所述,我们推荐 CSP 用于直径<10 mm 的非癌性非带蒂结直肠息肉。对于直径<3 mm 的结直肠息肉,若 CSP 切除难度大,可考虑使用 CFP 切除。

【陈述 2】 目前无充分证据支持 CSP 用于直径为 10~19 mm 的非带蒂结直肠息肉。

证据等级:B 推荐强度:1 共识水平:96.43%

CSP 用于直径为 10~19 mm 的非带蒂结直肠息肉的完整切除率为 54%~81.8%,且多数情况下需要分片切除^[33-35]。CSP 切除直径为 10~19 mm 的非带蒂结直肠息肉的并发症发生率较低,其中术中出血率为 0~3%,术后迟发性出血率为 0~0.8%,穿孔率为 0^[35-39]。尽管少部分研究结果初步展示了 CSP 用于切除直径为 10~19 mm 的非带蒂结直肠息肉的有效性及安全性,我们认为仍需积累进一步证据以支持其广泛应用。

表 4 达成共识的陈述条款

推荐意见	证据质量	推荐强度	共识水平(%)
一、CSP 适应证			
陈述 1:推荐 CSP 用于直径 <10 mm 的非癌性非带蒂结直肠息肉。	A	1	100
陈述 2:目前无充分证据支持 CSP 用于直径为 10~19 mm 的非带蒂结直肠息肉。	B	1	96.43
陈述 3:不推荐 CSP 用于直径 ≥20 mm 的非带蒂结直肠息肉。	B	1	100
陈述 4:目前无充分证据支持 CSP 用于头端直径 <10 mm 的带蒂结直肠息肉,不推荐 CSP 用于头端直径 ≥10 mm 的带蒂结直肠息肉。	C	1	92.31
二、CSP 操作规范			
陈述 5:推荐 CSP 术前常规使用白光内镜、NBI 等电子染色内镜、色素内镜或放大内镜详细评估结直肠息肉大小、形态、边界及性质。	C	1	100
陈述 6:推荐使用标准步骤实施 CSP 手术。	C	2	95.83
陈述 7:CSP 术前不需要常规进行黏膜下注射。	B	1	100
陈述 8:建议选用专用冷圈套器实施 CSP 操作。	A	1	82.14
陈述 9:CSP 无法顺利完成息肉切除时可采用“三步法”解决。	D	2	82.14
陈述 10:CSP 术后创面出现的白色突起物不需要特殊处理。	B	1	100
三、CSP 安全性			
陈述 11:CSP 术中出血大部分能够自行停止,无需常规进行高频电凝止血或金属夹止血。	A	1	96.43
陈述 12:CSP 术后迟发性出血的发生率较低,可根据情况选择保守治疗、内镜治疗等。	A	1	100
陈述 13:使用抗栓药物患者 CSP 术后迟发性出血低于 HSP。	A	1	82.14
陈述 14:CSP 穿孔发生率很低,不推荐 CSP 术中常规闭合创面。	A	1	92.86
四、CSP 标本处理			
陈述 15:建议将收集到的 CSP 标本分别装入标本瓶,进行病理学评估。	C	2	82.14
陈述 16:不推荐常规使用大头针固定 CSP 标本,但可考虑将标本平铺在滤纸上以辅助判断完整切除情况。	C	2	86.21
五、CSP 术后管理			
陈述 17:CSP 术后建议采取风险分层,低危腺瘤患者应在 3 年内复查结肠镜,高危腺瘤患者结肠镜复查时间应缩短至 1~2 年。	B	1	85.71
陈述 18:CSP 术后病理证实存在癌变且病理无法准确评估切缘及黏膜下浸润深度时,应及时进行全面评估,必要时追加内镜治疗或外科手术。	C	1	80.77

【陈述 3】 不推荐 CSP 用于直径 ≥20 mm 的非带蒂结直肠息肉。

证据等级:B 推荐强度:1 共识水平:100%

对于直径 ≥20 mm 的非带蒂结直肠息肉,建议优先使用 EMR 或内镜黏膜下剥离术(endoscopic submucosal dissection, ESD)以实现整块切除;对于操作难度大、并发症风险高者,也可考虑使用 EMR 分片切除^[6,27,40-41]。近年来,有学者尝试使用 CSP 分片切除直径 ≥20 mm 的无蒂锯齿状病变(serrated sessile lesion, SSL)^[42]。然而,目前仍缺乏足够的证据支持 CSP 用于直径 ≥20 mm 的非带蒂结直肠息肉的安全性及有效性。综上所述,目前我们不推荐 CSP 用于直径 ≥20 mm 的非带蒂结直肠息肉。

【陈述 4】 目前无充分证据支持 CSP 用于头端直径 <10 mm 的带蒂结直肠息肉,不推荐 CSP 用于头端直径 ≥10 mm 的带蒂结直肠息肉。

证据等级:C 推荐强度:1 共识水平:92.31%

理论上讲,带蒂结直肠息肉内部常存在相对较粗的滋养血管^[43],CSP 机械切割后术中出血和术后迟发性出血的风险相对较高。近年来,部分学者尝试使用 CSP 切除头端直径 <10 mm 的带蒂结直肠息肉^[44-47]。CSP 用于头端直径 <10 mm 的带蒂结直肠息肉的术中出血率为 30.1%~84%,明显高于 HSP(3.5%~12%);术后迟发性出血率为 0。部分患者术中出血可自行停止,未自行停止者均可通过内镜成功止血,无需进一步干预。这些研究结果提示 CSP 用于直径 <10 mm 的带蒂息肉可能是安全

的,但仍需积累进一步证据以支持其广泛应用。尚无研究报道 CSP 用于头端直径 ≥ 10 mm 的带蒂结直肠息肉的可行性。

综上所述,我们认为目前尚无充分证据支持 CSP 用于切除直径 < 10 mm 的带蒂结直肠息肉的安全性及有效性,不推荐将 CSP 用于切除直径 ≥ 10 mm 的带蒂结直肠息肉。

二、CSP 操作规范

【陈述 5】 推荐 CSP 术前常规使用白光内镜、NBI 等电子染色内镜、色素内镜或放大内镜详细评估结直肠息肉大小、形态、边界及性质。

证据等级:C 推荐强度:1 共识水平:100%

我们推荐 CSP 术前常规使用白光内镜、窄带光谱成像(narrow band imaging, NBI)等电子染色内镜、色素内镜或放大内镜对结直肠息肉的大小、形态、边界及性质进行详细评估。建议使用活检钳或圈套器辅助评估息肉大小。建议使用巴黎分型描述息肉形态^[48],包括 0-I p(长蒂型)、0-I sp 型(亚蒂型)、0-I s 型(宽基型)、0-II a 型(浅表隆起型),其中非带蒂息肉主要是指 0-I s 型和 0-II a 型的息肉。建议使用白光内镜和/或 NBI 等电子染色内镜,必要时结合色素内镜评估病变边界。建议非放大 NBI 内镜下采用 NICE 分型和/或 NBI 放大内镜下采用 JNET 分型、靛胭脂染色后 PP 分型评估息肉性质^[49-51]。

【陈述 6】 推荐使用标准步骤实施 CSP 手术。

证据等级:C 推荐强度:2 共识水平:95.83%

CSP 的标准步骤包括^[52-55]:(1)尽可能将待切除的息肉调整至内镜视野 5~6 点钟方向,圈套器外鞘管靠近息肉评估息肉大小;(2)打开圈套器,将圈套器尖端紧贴息肉口侧的正常黏膜;(3)圈套器稍下压,套入息肉周围正常组织 1~2 mm;(4)保证完全套取息肉后,逐步收紧圈套器,直至息肉切除;(5)息肉切除后及时通过吸引通道回收标本;(6)结合白光内镜、NBI 等电子染色内镜、放大内镜等方法,必要时注水冲洗创面,详细观察创面以评价是否存在息肉残留。CSP 的操作步骤(图 1)。

由于缺乏高频电凝效应,CSP 前需仔细判断息肉边界,并套入周围正常组织以保证阴性切缘。CSP 中应尽可能避免提拉被套住的息肉,以保证完整切除息肉。若 CSP 创面可疑息肉残留,可根据残留息肉大小再次 CSP 或 CFP。CSP 后息肉回收率为

97.0%~98.1%,与 HSP 相当^[14,18]。因组织脆性大等原因,常规方式吸出 CSP 标本时容易出现破碎(4.0%~60.3%)^[28,56-58]。去掉吸引阀门并用手指封堵吸引通道、将负压吸引管连接到活检孔道直接吸出标本等方法有助于降低息肉破碎率^[58]。

【陈述 7】 CSP 术前不需要常规进行黏膜下注射。

证据等级:B 推荐强度:1 共识水平:100%

CSP 术前常规进行黏膜下注射无法有效提升完整切除率^[59-61],甚至明显增加水平切缘阳性和垂直切缘阳性的概率^[28]。此外,黏膜下注射本身还将显著延长操作时间、增加医疗费用^[60]。CSP 的优势在于简单、安全、有效、快速,黏膜下注射将增加步骤、时间及费用,且无显著临床获益,因此不推荐 CSP 术前常规进行黏膜下注射。

【陈述 8】 建议选用专用冷圈套器实施 CSP 操作。

证据等级:A 推荐强度:1 共识水平:82.14%

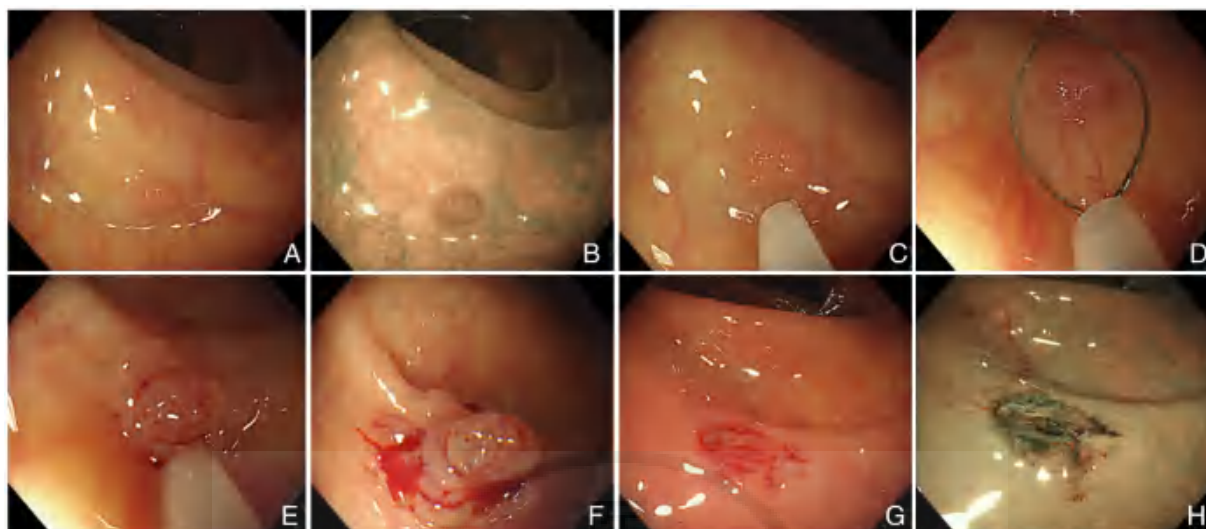
与常规圈套器相比,专用冷圈套器摩擦力更强、切割更锋利,完整切除率明显更高(OR(odds ratio)=1.76, 95% CI(confidence interval)=1.07~2.89)^[62],无法评估水平切缘的病例显著更少(15.9%:28.1%, $P=0.02$)^[63]。此外,与常规圈套器相比,使用专用冷圈套器还有助于减少黏膜下血管受损概率(4.1%:16%, $P=0.009$)^[64]。对于使用抗栓药物的患者,使用专用冷圈套器也可减少术中出血对金属夹止血的需求(33%:18%, $P=0.044$)^[64]。专用冷圈套器还可减少常规圈套器容易出现“久勒不断”的情况。

综上所述,我们建议选用专用冷圈套器实施 CSP 操作。然而,不同型号的专用冷圈套器在线圈粗细、线圈硬度、圈套器大小及形状等方面有所不同,尚需更多研究证实不同型号的专用冷圈套器的安全性及有效性。

【陈述 9】 CSP 无法顺利完成息肉切除时可采用“三步法”解决。

证据等级:D 推荐强度:2 共识水平:82.14%

因操作过程中套入黏膜下组织过多或使用非专用冷圈套器等原因,可能无法顺利完成息肉切除。我们建议采用“三步法”解决。首先,持续充气以最大程度减少套入黏膜下层的深层组织,同时助手完



注:A:白光观察息肉;B:NBI 观察息肉,NICE 分型为 2 型;C:将息肉调整至内镜视野 5~6 点钟方向,圈套器外鞘管靠近息肉评估息肉大小;D:打开圈套器,圈套器尖端紧贴息肉口侧正常黏膜,并稍下压,套入息肉周围正常组织 1~2 mm;E:逐步收紧圈套器直至息肉切除;F:息肉顺利切除;G:通过吸引通道回收标本并冲洗创面后观察创面边缘是否存在息肉残留;H:结合 NBI 观察创面边缘是否存在息肉残留

图 1 内镜下圈套器冷切除术的操作步骤

全收紧圈套器并适当拉直其外套管以增加圈套器切割黏膜下组织的传送力度;其次,若第一步操作无效,则缓慢松开圈套器并同时轻提息肉以释放捕获的过多的黏膜下层组织,再次收紧圈套器进行切除;最后,若第二步操作仍无效,可完全松开圈套器,重新套入息肉再次切割,必要时分片切除。由于圈套器收紧后无法顺利切除息肉时套住的组织往往是过多的黏膜下层,此时若由 CSP 转为 HSP,将增加热灼伤和迟发性出血风险,甚至导致穿孔^[65]。

【陈述 10】 CSP 术后创面出现的白色突起物不需要特殊处理。

证据等级:B 推荐强度:1 共识水平:100%

CSP 术后创面常可见到白色突起物(cold snare defect protrusion, CSDP, 图 2)。CSDP 发生率为 14%~36%,往往是由于 CSP 时机械性占位推挤组织而形成^[57,66-67]。CSDP 的本质是黏膜肌层或黏膜下层组织,一般无粗大血管及息肉残留,无需特殊处理。息肉>6 mm、切除时间>5s、SSL 是 CSDP 的独立预测因素^[66-67]。CSDP 的出现往往提示可能存在标本破碎^[57]。

三、CSP 安全性

【陈述 11】 CSP 术中出血大部分能够自行停止,无需常规进行高频电凝止血或金属夹止血。

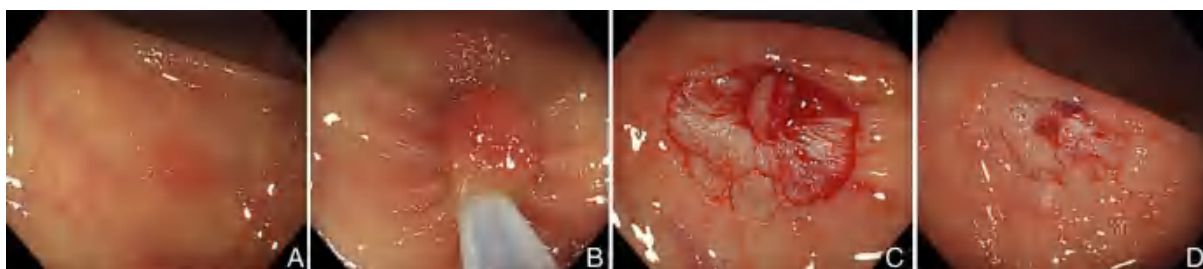
证据等级:A 推荐强度:1 共识水平:96.43%

CSP 术中出血风险为 0~7.8%^[12,16-18,23],高于 HSP 的 1.8%~3.5%^[12,18,23]。CSP 术中出血比 HSP 更常见,主要与缺少高频电凝有关,但这些出血通常来自毛细血管,大部分能够自行停止而无需特殊处理,仅极少数需要内镜下高频电凝或金属夹止血治疗^[68]。CSP 和 HSP 需要内镜下处理的术中出血发生率无显著差异(3.05%:1.54%, $OR=1.99$,95% $CI=0.59-6.75$, $P=0.27$)^[68]。目前尚无 CSP 术中出血需要中转介入治疗或外科手术甚至死亡的报道。综上所述,CSP 术中出血大部分能够自行停止,无需常规高频电凝止血或金属夹止血。

【陈述 12】 CSP 术后迟发性出血的发生率较低,可根据情况选择保守治疗、内镜治疗等。

证据等级:A 推荐强度:1 共识水平:100%

CSP 术后出现迟发性出血的风险为 0~0.5%^[18-22],显著低于 HSP 的 1.5%~4.7%^[21,69]。CSP 术后迟发性出血风险较低的主要原因是 CSP 较少损伤含有大血管的黏膜下层及固有肌层组织^[70]。缺乏高频电凝所致的迟发性损伤效应也是 CSP 术后迟发性出血率低的原因^[30]。此外,CSP 术后迟发性出血均能通过保守治疗或内镜治疗成功止血^[18-22]。目前尚无文献报道 CSP 术后出现需要输血、介入或外科治疗的迟发性出血事件。综上所述,CSP 术后迟发性出血的发生率较低,可根据情况选择保守治疗、内镜治疗等。



注:A:白光观察息肉;B:圈套器冷切除息肉;C:术后创面见白色突起物;D:冲水后白色突起物消失

图2 CSP 术后创面白色突起物

【陈述 13】 使用抗栓药物患者 CSP 术后迟发性出血低于 HSP。

证据等级:A 推荐强度:1 共识水平:82.14%

与 HSP 相比,CSP 用于持续使用抗栓药物的患者术后迟发性出血的风险显著更低^[71],提示 CSP 比 HSP 相对更为安全。

对于持续使用抗栓药物的患者,CSP 术中出血(10.5%,95%CI=6.0%~17.9%)和术后迟发性出血的发生率(1.6%,95%CI=0.9%~2.6%)均显著高于未使用抗栓药物和暂停使用抗栓药物的患者^[71]。对于不同类型的抗栓药物而言,使用抗血小板药物和直接口服抗凝剂的患者术中出血及术后迟发性出血风险均显著增加,而使用华法林和多重抗栓药物仅增加术后迟发性出血风险^[71]。需要提到的是,使用抗栓药物的患者 CSP 术中出血并不严重^[21],且大多数可以自行停止或经内镜下金属夹止血治疗,无需输血、介入或外科处理。

对于持续使用直接口服抗凝剂的患者,当天停药可显著降低 CSP 术中出血(6.1%:25.5%, $P < 0.01$)和术后迟发性出血的发生率(0:8.5%, $P < 0.01$),提示手术当天暂停使用直接口服抗凝剂后实施 CSP 操作是安全的^[72]。

综上所述,尽管持续使用抗栓药物患者 CSP 术后迟发性出血风险显著低于 HSP,但持续使用抗栓药物将增加 CSP 术中出血和术后迟发性出血的风险。临床工作中,需反复告知患者暂停使用抗栓药物后血栓形成的风险及继续使用抗栓药物时的出血风险,综合评估患者获益与风险后确定诊疗方案。

【陈述 14】 CSP 穿孔发生率很低,不推荐 CSP 术中常规闭合创面。

证据等级:A 推荐强度:1 共识水平:92.86%

结直肠息肉患者 CSP 术中及术后穿孔的发生率几乎为 0^[18,20,68,73]。目前仅 2 篇个案报道、3 例患者出现 CSP 术中穿孔,考虑与操作不规范有关^[5-6]。CSP 术中穿孔可通过使用金属夹闭合创面,术后恢复良好。与 CSP 相比,HSP 和 EMR 因对肠壁存在热损伤效应,术后穿孔风险相对更高。综上所述,CSP 穿孔发生率很低,不推荐 CSP 术中常规使用金属夹闭合创面。

四、CSP 标本处理

【陈述 15】 建议将收集到的 CSP 标本分别装入标本瓶,进行病理学评估。

证据等级:C 推荐强度:2 共识水平:82.14%

因绝大多数结直肠小息肉经 CSP 切除后不存在残留^[74],且直径 <10 mm 的结直肠息肉出现癌变的概率较低^[32,75],有研究者曾提出切除并丢弃的策略^[76-77]。然而,结直肠息肉的病理结果是结肠镜随访策略制定的重要参考^[78],即使直径为 5 mm 的结直肠微小息肉也可能被证实为黏膜下浸润癌^[75]。因此,我们建议将收集到的 CSP 标本分别装入标本瓶,进行病理学评估。

【陈述 16】 不推荐常规使用大头针固定 CSP 标本,但可考虑将标本平铺在滤纸上以辅助判断完整切除情况。

证据等级:C 推荐强度:2 共识水平:86.21%

因绝大多数 CSP 切除的结直肠息肉直径较小且组织易碎,不建议常规使用大头针固定 CSP 标本^[34-35,79]。对于息肉直径 >10 mm 的 CSP 标本,也有研究者认为无需常规使用大头针固定^[35]。我们认为可以先将 CSP 标本平铺在滤纸上,再装入含有 10% 福尔马林的标本瓶内,以辅助病理医师评估 CSP 标本切缘从而判断完整切除情况。该方法可显著提升 CSP 标本水平切缘的识别率(84.9%:66.4%, $P = 0.002$)^[53]。

五、CSP 术后管理

【陈述 17】 CSP 术后建议采取风险分层,低危腺瘤患者应在 3 年内复查结肠镜,高危腺瘤患者结肠镜复查时间应缩短至 1~2 年。

证据等级:B 推荐强度:1 共识水平:85.71%

低危腺瘤是指腺瘤直径 < 10 mm、腺瘤数量 ≤ 3 个。高危腺瘤是指腺瘤直径 ≥ 10 mm、腺瘤数量超过 3 个或合并高级别上皮内瘤变。无腺瘤患者、存在低危腺瘤患者及存在高危腺瘤患者在随访过程中出现异时性高危腺瘤的 5 年累积发生率分别为 3.3%、4.9% 和 17.1%^[80]。根据国内外相关指南及共识意见,结合我国实际情况,我们建议 CSP 术后依据风险分层采取相应的随访策略:低危腺瘤患者在 CSP 术后 3 年内复查结肠镜,高危腺瘤患者在 1~2 年内复查结肠镜。

【陈述 18】 CSP 术后病理证实存在癌变且病理无法准确评估切缘及黏膜下浸润深度时,应及时进行全面评估,必要时追加内镜治疗或外科手术。

证据等级:C 推荐强度:1 共识水平:80.77%

因 CSP 切除深度明显浅于 HSP 和 EMR,且 CSP 标本切缘往往难以评价^[29-31, 35],故 CSP 术后病理证实存在癌变时往往难以准确评估该病变是否实现治愈性切除。因此,根据国内外相关指南及共识意见,结合我国实际情况,我们建议 CSP 术后病理证实存在癌变时,应详细评估病变的水平切缘、垂直切缘、浸润深度、肿瘤出芽、脉管浸润等情况,若病理难以

准确评估是否实现治愈性切除则应及时进行全面评估,包括结肠镜复查、腹部增强 CT 等,必要时追加内镜治疗或外科手术。

执笔:

牟一(四川大学华西医院)、叶连松(四川大学华西医院)、高远(四川大学华西医院)、罗奇(四川大学华西医院)、张力凡(四川大学华西医院)

参与制定本共识意见的专家(按姓氏汉语拼音排序):

陈平(内蒙古医科大学附属医院)、陈卫刚(石河子大学医学院第一附属医院)、丁震(中山大学附属第一医院)、郭强(云南省第一人民医院)、何松(重庆医科大学附属第二医院)、和水祥(西安交通大学第一附属医院)、胡兵(四川大学华西医院)、黄思霖(深圳大学附属华南医院)、季大年(复旦大学附属华东医院)、金震东(海军军医大学第一附属医院)、李百文(上海交通大学附属第一人民医院)、李鹏(首都医科大学附属北京友谊医院)、李锐(苏州大学附属第一医院)、李晓波(上海交通大学医学院附属仁济医院)、令狐恩强(解放军总医院第一医学中心)、刘冰熔(郑州大学第一附属医院)、刘小伟(中南大学湘雅医院)、毛涛(青岛大学附属医院)、孟文勃(兰州大学第一医院)、牟一(四川大学华西医院)、沙卫红(广东省人民医院)、舒徐(南昌大学第一附属医院)、覃山羽(广西医科大学第一附属医院)、唐秀芬(黑龙江省医院)、王祥(兰州大学第二医院)、王新颖(南方医科大学珠江医院)、王亚雷(安徽医科大学第一附属医院)、徐美东(同济大学附属东方医院)、杨卓(中国人民解放军北部战区总医院)、姚萍(新疆医科大学第一附属医院)、叶连松(四川大学华西医院)、张筱凤(杭州市第一人民医院)、周炳喜(河南省人民医院)。

利益冲突:所有作者声明不存在利益冲突。

附录 1 中英文缩略词表

中文全称	英文全称	英文缩写
圈套器冷切除术	cold snare polypectomy	CSP
患者,干预,对照,预后	participants, interventions, comparisons, outcomes	PICO
推荐的分级、评估、制定与评价	grading of recommendations, assessment, development, and evaluation	GRADE
活检钳冷切技术	cold forcep polypectomy	CFP
圈套器热切除术	hot snare polypectomy	HSP
内镜下黏膜切除术	endoscopic mucosal resection	EMR
内镜黏膜下剥离术	endoscopic submucosal dissection	ESD
无蒂锯齿状病变	serrated sessile lesion	SSL
窄带光谱成像	narrow band imaging	NBI
比值比	odds ratio	OR
置信区间	confidence interval	CI
冷圈套器缺损突起物	cold snare defect protrusion	CSDP

参 考 文 献

- [1] Siegel RL, Miller KD, Goding Sauer A, et al. Colorectal cancer statistics, 2020 [J]. *CA Cancer J Clin*, 2020, 70(3): 145-164.
- [2] 郑荣寿, 张思维, 孙可欣, 等. 2016 年中国恶性肿瘤流行情况分析 [J]. *中华肿瘤杂志*, 2023, 45(3): 212-220.
- [3] Sung JJY, Chiu HM, Lieberman D, et al. Third Asia - Pacific consensus recommendations on colorectal cancer screening and postpolypectomy surveillance [J]. *Gut*, 2022, 71(11): 2152-2166.
- [4] Shaikat A, Kahi CJ, Burke CA, et al. ACG Clinical Guidelines: Colorectal Cancer Screening 2021 [J]. *Am J Gastroenterol*, 2021, 116(3): 458-479.
- [5] Karstensen JG, Ebigbo A, Desalegn H, et al. Colorectal polypectomy and endoscopic mucosal resection: European Society of Gastrointestinal Endoscopy Cascade Guideline [J]. *Endosc Int Open*, 2022, 10(11): E1427-E1433.
- [6] Kaltenbach T, Anderson JC, Burke CA, et al. Endoscopic Removal of Colorectal Lesions-Recommendations by the US Multi-Society Task Force on Colorectal Cancer [J]. *Gastrointest Endosc*, 2020, 91(3): 486-519.
- [7] Uraoka T, Takizawa K, Tanaka S, et al. Guidelines for Colorectal Cold Polypectomy (supplement to "Guidelines for Colorectal Endoscopic Submucosal Dissection/Endoscopic Mucosal Resection") [J]. *Dig Endosc*, 2022, 34(4): 668-675.
- [8] Tanaka S, Saitoh Y, Matsuda T, et al. Evidence-based clinical practice guidelines for management of colorectal polyps [J]. *J Gastroenterol*, 2021, 56(4): 323-335.
- [9] 刘伟, 王水芳, 牟一, 等. 内镜下冷圈套器治疗大肠息肉 42 例临床分析 [J]. *中华消化内镜杂志*, 2014, 31(9): 519-520.
- [10] 陈耀龙, 杨克虎, 王小钦, 等. 中国制订/修订临床诊疗指南的指导原则 (2022 版) [J]. *中华医学杂志*, 2022, 102(10): 697-703.
- [11] Qaseem A, Snow V, Owens DK, et al. The development of clinical practice guidelines and guidance statements of the American College of Physicians: summary of methods [J]. *Ann Intern Med*, 2010, 153(3): 194-199.
- [12] de Benito Sanz M, Hernandez L, Garcia Martinez MI, et al. Efficacy and safety of cold versus hot snare polypectomy for small (5-9 mm) colorectal polyps: a multicenter randomized controlled trial [J]. *Endoscopy*, 2022, 54(1): 35-44.
- [13] Kawamura T, Takeuchi Y, Yokota I, et al. Indications for Cold Polypectomy Stratified by the Colorectal Polyp Size: A Systematic Review and Meta-Analysis [J]. *J Anus Rectum Colon*, 2020, 4(2): 67-78.
- [14] Shinozaki S, Kobayashi Y, Hayashi Y, et al. Efficacy and safety of cold versus hot snare polypectomy for resecting small colorectal polyps: Systematic review and meta-analysis [J]. *Dig Endosc*, 2018, 30(5): 592-599.
- [15] Kawamura T, Takeuchi Y, Asai S, et al. A comparison of the resection rate for cold and hot snare polypectomy for 4-9 mm colorectal polyps: a multicentre randomised controlled trial (CRESCENT study) [J]. *Gut*, 2018, 67(11): 1950-1957.
- [16] Kim JS, Lee BI, Choi H, et al. Cold snare polypectomy versus cold forceps polypectomy for diminutive and small colorectal polyps: a randomized controlled trial [J]. *Gastrointest Endosc*, 2015, 81(3): 741-747.
- [17] Schett B, Wallner J, Weingart V, et al. Efficacy and safety of cold snare resection in preventive screening colonoscopy [J]. *Endosc Int Open*, 2017, 5(7): E580-E586.
- [18] Jegadeesan R, Aziz M, Desai M, et al. Hot snare vs. cold snare polypectomy for endoscopic removal of 4-10 mm colorectal polyps during colonoscopy: a systematic review and meta-analysis of randomized controlled studies [J]. *Endosc Int Open*, 2019, 7(5): E708-E716.
- [19] Piraka C, Saeed A, Waljee AK, et al. Cold snare polypectomy for non-pedunculated colon polyps greater than 1 cm [J]. *Endosc Int Open*, 2017, 5(3): E184-E189.
- [20] Thoguluva Chandrasekar V, Spadaccini M, Aziz M, et al. Cold snare endoscopic resection of nonpedunculated colorectal polyps larger than 10 mm: a systematic review and pooled-analysis [J]. *Gastrointest Endosc*, 2019, 89(5): 929-936.
- [21] Chang LC, Chang CY, Chen CY, et al. Cold Versus Hot Snare Polypectomy for Small Colorectal Polyps: A Pragmatic Randomized Controlled Trial [J]. *Ann Intern Med*, 2023, 176(3): 311-319.
- [22] Mangira D, Raftopoulos S, Vogrin S, et al. Effectiveness and safety of cold snare polypectomy and cold endoscopic mucosal resection for nonpedunculated colorectal polyps of 10-19 mm: a multicenter observational cohort study [J]. *Endoscopy*, 2023; doi: 10.1055/A-2029-9539.
- [23] Kawamura T, Takeuchi Y, Asai S, et al. A comparison of the resection rate for cold and hot snare polypectomy for 4-9 mm colorectal polyps: a multicentre randomised controlled trial (CRESCENT study) [J]. *Gut*, 2018, 67(11): 1950-1957.
- [24] Efthymiou M, Taylor AC, Desmond PV, et al. Biopsy forceps is inadequate for the resection of diminutive polyps [J]. *Endoscopy*, 2011, 43(4): 312-316.
- [25] Draganov PV, Chang MN, Alkhasawneh A, et al. Randomized, controlled trial of standard, large-capacity versus jumbo biopsy forceps for polypectomy of small, sessile, colorectal polyps [J]. *Gastrointest Endosc*, 2012, 75(1): 118-126.
- [26] Jung YS, Park JH, Kim HJ, et al. Complete biopsy resection of diminutive polyps [J]. *Endoscopy*, 2013, 45(12): 1024-1029.
- [27] Tanaka S, Saitoh Y, Matsuda T, et al. Evidence-based clinical practice guidelines for management of colorectal polyps [J]. *J Gastroenterol*, 2021, 56(4): 323-335.
- [28] Shimodate Y, Itakura J, Takayama H, et al. Impact of submucosal saline solution injection for cold snare polypectomy of small colorectal polyps: a randomized controlled study [J]. *Gastrointest*

- Endosc, 2020, 92(3): 715-722.
- [29] Ito A, Suga T, Ota H, et al. Resection depth and layer of cold snare polypectomy versus endoscopic mucosal resection [J]. J Gastroenterol, 2018, 53(11): 1171-1178.
- [30] Suzuki S, Gotoda T, Kusano C, et al. Width and depth of resection for small colorectal polyps: hot versus cold snare polypectomy [J]. Gastrointest Endosc, 2018, 87(4): 1095-1103.
- [31] Toyosawa J, Yamasaki Y, Fujimoto T, et al. Resection depth for small colorectal polyps comparing cold snare polypectomy, hot snare polypectomy and underwater endoscopic mucosal resection [J]. Endosc Int Open, 2022, 10(5): E602-E608.
- [32] Yoshii S, Hayashi Y, Nakamura T, et al. Endoscopic features and clinical course of colorectal carcinoma resected by cold snare polypectomy [J]. J Gastroenterol Hepatol, 2023, DOI: 10.1111/jgh.16145.
- [33] Gessl I, Waldmann E, Penz D, et al. Resection rates and safety profile of cold vs. hot snare polypectomy in polyps sized 5-10 mm and 11-20 mm [J]. Dig Liver Dis, 2019, 51(4): 536-541.
- [34] Murakami T, Yoshida N, Yasuda R, et al. Local recurrence and its risk factors after cold snare polypectomy of colorectal polyps [J]. Surg Endosc, 2020, 34(7): 2918-2925.
- [35] Hirose R, Yoshida N, Murakami T, et al. Histopathological analysis of cold snare polypectomy and its indication for colorectal polyps 10-14 mm in diameter [J]. Dig Endosc, 2017, 29(5): 594-601.
- [36] Kimoto Y, Sakai E, Inamoto R, et al. Safety and Efficacy of Cold Snare Polypectomy Without Submucosal Injection for Large Sessile Serrated Lesions: A Prospective Study [J]. Clin Gastroenterol Hepatol, 2022, 20(2): e132-e138.
- [37] Tate DJ, Awadie H, Bahin FF, et al. Wide-field piecemeal cold snare polypectomy of large sessile serrated polyps without a submucosal injection is safe [J]. Endoscopy, 2018, 50(3): 248-252.
- [38] Yoshida N, Inoue K, Tomita Y, et al. Cold snare polypectomy for large sessile serrated lesions is safe but follow-up is needed: a single-centre retrospective study [J]. United European Gastroenterol J, 2021, 9(3): 370-377.
- [39] Ket SN, Mangira D, Ng A, et al. Complications of cold versus hot snare polypectomy of 10-20 mm polyps: A retrospective cohort study [J]. JGH Open, 2020, 4(2): 172-177.
- [40] Ferlitsch M, Moss A, Hassan C, et al. Colorectal polypectomy and endoscopic mucosal resection (EMR): European Society of Gastrointestinal Endoscopy (ESGE) Clinical Guideline [J]. Endoscopy, 2017, 49(3): 270-297.
- [41] 国家癌症中心中国结直肠癌筛查与早诊早治指南制定专家组. 中国结直肠癌筛查与早诊早治指南(2020, 北京) [J]. 中国肿瘤, 2021, 30(1): 1-28.
- [42] Hattem WAv, Shahidi N, Vosko S, et al. Piecemeal cold snare polypectomy versus conventional endoscopic mucosal resection for large sessile serrated lesions: a retrospective comparison across two successive periods [J]. Gut, 2021, 70(9): 1691-1697.
- [43] Dobrowolski S, Dobosz M, Babicki A, et al. Blood supply of colorectal polyps correlates with risk of bleeding after colonoscopic polypectomy [J]. Gastrointest Endosc, 2006, 63(7): 1004-1009.
- [44] Fatima H, Tariq T, Gilmore A, et al. Bleeding Risk With Cold Snare Polypectomy of ≤ 10 mm Pedunculated Colon Polyps [J]. J Clin Gastroenterol, 2023, 57(3): 294-299.
- [45] Arimoto J, Chiba H, Ashikari K, et al. Management of Less Than 10-mm-Sized Pedunculated (Ip) Polyps with Thin Stalk: Hot Snare Polypectomy Versus Cold Snare Polypectomy [J]. Dig Dis Sci, 2021, 66(7): 2353-2361.
- [46] Kudo T, Horiuchi A, Horiuchi I, et al. Pedunculated colorectal polyps with heads ≤ 1 cm in diameter can be resected using cold snare polypectomy [J]. Acta Gastroenterol Belg, 2021, 84(3): 411-415.
- [47] Arimoto J, Chiba H, Ashikari K, et al. Safety and efficacy of cold snare polypectomy for pedunculated (Ip) polyps measuring less than 10 mm in diameter [J]. Int J Colorectal Dis, 2020, 35(5): 859-867.
- [48] Group ECR. Update on the paris classification of superficial neoplastic lesions in the digestive tract [J]. Endoscopy, 2005, 37(6): 570-578.
- [49] Hewett D, Kaltenbach T, Sano Y, et al. Validation of a simple classification system for endoscopic diagnosis of small colorectal polyps using narrow-band imaging [J]. Gastroenterology, 2012, 143(3): 599-607.
- [50] Sano Y, Tanaka S, Kudo S, et al. Narrow-band imaging (NBI) magnifying endoscopic classification of colorectal tumors proposed by the Japan NBI Expert Team [J]. Dig Endosc, 2016, 28(5): 526-533.
- [51] Kudo S, Tamura S, Nakajima T, et al. Diagnosis of colorectal tumorous lesions by magnifying endoscopy [J]. Gastrointest Endosc, 1996, 44(1): 8-14.
- [52] Abe Y, Nabeta H, Koyanagi R, et al. Extended cold snare polypectomy for small colorectal polyps increases the R0 resection rate [J]. Endosc Int Open, 2018, 6(2): E254-E258.
- [53] Ikeda T, Yoshizaki T, Eguchi T, et al. Efficacy of specimen pasting after cold snare polypectomy for pathological evaluation of horizontal margins [J]. Endosc Int Open, 2022, 10(5): E572-E579.
- [54] Ishibashi F, Suzuki S, Nagai M, et al. Colorectal cold snare polypectomy: Current standard technique and future perspectives [J]. Dig Endosc, 2023, 35(3): 278-286.
- [55] Uraoka T, Ramberan H, Matsuda T, et al. Cold polypectomy techniques for diminutive polyps in the colorectum [J]. Dig Endosc, 2014, 81(1): 98-103.
- [56] Myung YS, Kwon H, Han J, et al. Underwater versus conventional cold snare polypectomy of colorectal polyps 4-9 mm in diameter: a prospective randomized controlled trial [J]. Surg Endosc, 2022, 36(9): 6527-6534.

- [57] Ishii T, Harada T, Tanuma T, et al. Histopathologic features and fragmentation of polyps with cold snare defect protrusions [J]. *Gastrointest Endosc*, 2021, 93(4): 952-959.
- [58] Barge W, Kumar D, Giusto D, et al. Alternative approaches to polyp extraction in colonoscopy: a proof of principle study [J]. *Gastrointest Endosc*, 2018, 88(3): 536-541.
- [59] Song J, Friedland S. Is Submucosal Injection Helpful in Cold Snare Polypectomy for Small Colorectal Polyps? [J]. *Clin Endosc*, 2021, 54(3): 397-403.
- [60] Rex D, Anderson J, Pohl H, et al. Cold versus hot snare resection with or without submucosal injection of 6- to 15-mm colorectal polyps: a randomized controlled trial [J]. *Gastrointest Endosc*, 2022, 96(2): 330-338.
- [61] Mou Y, Ye L, Qin X. Impact of submucosal saline injection during cold snare polypectomy for colorectal polyps sized 3-9 mm: a multicenter randomized controlled trial [J]. *Am J Gastroenterol*, 2023; In press.
- [62] Jung Y, Park C, Nam E, et al. Comparative efficacy of cold polypectomy techniques for diminutive colorectal polyps: a systematic review and network meta-analysis [J]. *Surg Endosc*, 2018, 32(3): 1149-1159.
- [63] Horii T, Suzuki S, Sugita A, et al. Comparison of complete resection rates in cold snare polypectomy using two different wire diameter snares: A randomized controlled study [J]. *J Gastroenterol Hepatol*, 2022; doi: 10.1111/jgh.16092.
- [64] Makino T, Horiuchi A, Kajiya M, et al. Delayed Bleeding Following Cold Snare Polypectomy for Small Colorectal Polyps in Patients Taking Antithrombotic Agents [J]. *J Clin Gastroenterol*, 2018, 52(6): 502-507.
- [65] Hewett DG. Cold snare polypectomy: optimizing technique and technology (with videos) [J]. *Gastrointest Endosc*, 2015, 82(4): 693-696.
- [66] Shichijo S, Takeuchi Y, Kitamura M, et al. Does cold snare polypectomy completely resect the mucosal layer? A prospective single-center observational trial [J]. *J Gastroenterol Hepatol*, 2020, 35(2): 241-248.
- [67] Tuticci N, Burgess NG, Pellise M, et al. Characterization and significance of protrusions in the mucosal defect after cold snare polypectomy [J]. *Gastrointest Endosc*, 2015, 82(3): 523-528.
- [68] Qu J, Jian H, Li L, et al. Effectiveness and safety of cold versus hot snare polypectomy: A meta-analysis [J]. *J Gastroenterol Hepatol*, 2019, 34(1): 49-58.
- [69] Yamashina T, Fukuhara M, Maruo T, et al. Cold snare polypectomy reduced delayed postpolypectomy bleeding compared with conventional hot polypectomy: a propensity score-matching analysis [J]. *Endosc Int Open*, 2017, 5(7): E587-E594.
- [70] Takayanagi D, Nemoto D, Isohata N, et al. Histological Comparison of Cold versus Hot Snare Resections of the Colorectal Mucosa [J]. *Dis Colon Rectum*, 2018, 61(8): 964-970.
- [71] Yeh JH, Wang WL, Lin CW, et al. Safety of cold snare polypectomy with periprocedural antithrombotic agents for colorectal polyps: a systematic review and meta-analysis [J]. *Therap Adv Gastroenterol*, 2022, 15(1): 1-14.
- [72] Arimoto J, Chiba H, Ashikari K, et al. Safety of Cold Snare Polypectomy in Patients Receiving Treatment with Antithrombotic Agents [J]. *Dig Dis Sci*, 2019, 64(11): 3247-3255.
- [73] Ortigao R, Weigt J, Afifi A, et al. Cold versus hot polypectomy/endoscopic mucosal resection-A review of current evidence [J]. *United European Gastroenterol J*, 2021, 9(8): 938-946.
- [74] Djinbachian R, Iratni R, Durand M, et al. Rates of Incomplete Resection of 1- to 20-mm Colorectal Polyps: A Systematic Review and Meta-Analysis [J]. *Gastroenterology*, 2020, 159(3): 904-914.
- [75] Ichihara S, Uraoka T, Oka S. Challenges associated with the pathological diagnosis of colorectal tumors less than 10 mm in size [J]. *Dig Endosc*, 2018, 30(Suppl 1): 41-44.
- [76] Kessler WR, Imperiale TF, Klein RW, et al. A quantitative assessment of the risks and cost savings of forgoing histologic examination of diminutive polyps [J]. *Endoscopy*, 2011, 43(8): 683-691.
- [77] Ignjatovic A, East JE, Suzuki N, et al. Optical diagnosis of small colorectal polyps at routine colonoscopy (Detect InSpect Characterise Resect and Discard; DISCARD trial): a prospective cohort study [J]. *Lancet Oncol*, 2009, 10(12): 1171-1178.
- [78] Karstensen JG, Ebigbo A, Desalegn H, et al. Colorectal polypectomy and endoscopic mucosal resection: European Society of Gastrointestinal Endoscopy Cascade Guideline [J]. *Endosc Int Open*, 2022, 10(11): E1427-1433.
- [79] Takeuchi Y, Yamashina T, Matsuura N, et al. Feasibility of cold snare polypectomy in Japan: A pilot study [J]. *World J Gastrointest Endosc*, 2015, 7(17): 1250-1256.
- [80] Dube C, Yakubu M, McCurdy BR, et al. Risk of Advanced Adenoma, Colorectal Cancer, and Colorectal Cancer Mortality in People With Low-Risk Adenomas at Baseline Colonoscopy: A Systematic Review and Meta-Analysis [J]. *Am J Gastroenterol*, 2017, 112(12): 1790-1801.

(收稿日期:2023-04-25)

(本文编辑:李祥英)